Aus der chirurgischen Klinik der Universität Heidelberg.

Ein Fall von Hernia inguinalis uteri bei einem männlichen Scheinzwitter.

Inaugural-Dissertation

zur

Erlangung der medizinischen Doktorwürde

der

Hohen medizinischen Fakultät

der

Ruprecht-Karls-Universität
zu Heidelberg

vorgelegt von

Fritz Rabe
aus Magdeburg.

Heidelberg
Buchdruckerei Carl Pfeffer
1909.

Gedruckt mit Genehmigung der Medizinischen Fakultät in Heidelberg.

Dekan:
Prof. Dr. Ernst.

Referent:
Geh. Hofrat Prof. Dr. Narath.

W.-S. 1908/09.

Meinen lieben Eltern.

Digitized by the Internet Archive
in 2026

https://archive.org/details/IA40153303_0287

Unsere Kenntnis von der Zwitterbildung beim Menschen ist in neuerer Zeit wesentlich gefördert durch die in immer zunehmender Häufigkeit ausgeführte Operation des Leistenbruchs. Diese hat uns viele Fälle von Hermaphroditismus zur Kenntnis gebracht, die ohne die Operation unerkannt geblieben wären, bei der sie meist, wie auch im vorliegenden Falle, einen unerwarteten Befund gebildet haben.

Diese Fälle waren meist solche von Pseudo-Hermaphroditismus masculinus internus, also von mehr oder weniger weitgehender Persistenz der Müllerschen Fäden bei Individuen mit Hoden und männlichen äusseren Genitalien. Die Störungen im Descensus der Keimdrüse, wie sie sich bei dieser Missbildung fast regelmässig finden, bringen es mit sich, dass diese Scheinzwitter häufig einen Leistenbruch haben (nach dem Sammelwerk von v. Neugebauer unter 97 Fällen 21) und oft zur Operation desselben kommen, wegen der Beschwerden, die ihnen die falsch gelagerte Keimdrüse bereitet.

Der im nachstehenden beschriebene Fall, der an der Heidelberger chirurgischen Klinik beobachtet wurde, steht durchaus nicht einzig in seiner Art da. Seine Veröffentlichung rechtfertigt sich aber durch die Umstände, unter denen er gefunden wurde, sowie dadurch, dass eine genaue mikroskopische Untersuchung der inneren Geschlechtsorgane möglich war.

Krankengeschichte.

G. K., 21jähriger Fabrikarbeiter aus Plankstadt, aufgenommen in der Heidelberger chirurgischen Klinik am 30. IV. 1908.

In der Familie keine Missbildungen, keinerlei erbliche Belastung. Patient will nie krank gewesen sein. Von Kind auf hat er einen rechtsseitigen Leistenbruch, der sich stets leicht zurückbringen liess; nie Einklemmungserscheinungen. Bei schwerer Arbeit treten drückende Schmerzen im Bruch auf. Bruchbänder wurden schlecht vertragen. Auf ärztlichen Rat kommt Patient zur Operation.

Ueber die geschlechtlichen Funktionen und das Geschlechtsempfinden war von dem geistig beschränkten und stumpfen Patienten fast gar keine Auskunft zu bekommen. Die Cohabitation ist, allerdings nur selten, ausgeführt; kein Kind.

Kräftig gebauter, gut genährter Patient von völlig männlichem Habitus. Aeussere Genitalien und sekundäre Geschlechtscharaktere in Körperbau, Behaarung und Stimme kräftig entwickelt. Per rectum sind eine gut entwickelte Prostata und Samenblasen zu fühlen. Innere Organe ohne pathologischen Befund.

In der rechten Leistengegend zeigt sich beim Pressen eine Vorwölbung, deren aus Darm bestehender Inhalt sich leicht durch den Leistenring in die Bauchhöhle reponieren lässt. Der Leistenring ist für einen Finger gut durchgängig. Nach Reposition des Bruchinhalts finden sich im Scrotum drei Körper, die in einem gewissen Zusammenhang untereinander zu stehen scheinen. Ein pflaumengrosser ovaler Körper liegt am meisten links (linker Hoden). Ein zweiter ovaler Körper, der höher und weiter rechts liegt, hat etwa

Taubeneigrösse (rechter Hoden). Ein dritter Körper liegt etwa in der Mitte zwischen den beiden ersten. Er hat etwa Zwetschgengrösse und eine etwas unregelmässige Oberfläche. Die Natur dieses dritten Körpers ist umso weniger zu deuten, als beiderseits nicht mit Sicherheit ein Samenstrang zum Leistenkanal zu verfolgen ist, eine Hydrocele funiculi spermatici also kaum anzunehmen ist.

Operation.

I. V. 08. Lokalanaesthesie. (Operateur Dr. Roith.) Nach Durchtrennung der Haut und Fascie kommt man auf einen daumendicken Strang, der von ausserordentlich reichlichen Cremasterfasern bedeckt ist. Der Bruchsack ist sehr derb, sein Hals wird fast in ganzer Circumferenz freigelegt. Da es nicht gelingt, vom Samenstrang abzukommen, wird der Bruchsack seitlich eröffnet. Man sieht nun deutlich die Gefässe an der Innenseite der Wand hervortreten. Beim Präparieren dieser Gefässe, wobei das Vas deferens nicht gefunden wird, evertiert sich der Bruchsack mit seinem Inhalt und man kann jetzt feststellen, dass der oben erwähnte dritte grosse Körper ein wohlausgebildeter Uterus ist, von dem nach vorn zwei ligamenta rotunda, die sich bald in der Wand des Bruchsacks verlieren, und nach den Seiten zwei Tuben ziehen. Der im Scrotum am weitesten nach rechts liegende Körper entpuppt sich jetzt als die linke Keimdrüse. Der ante operationem als linker Hoden imponierende Körper ist die rechte Keimdrüse. Die linke Keimdrüse und der Uterus werden exstirpiert, der Uterusstumpf übernäht. Die rechte Keimdrüse wird wieder ins Scrotum versenkt. Ferrari.

Wundverlauf durch Stichkanaleiterung verzögert. 23. V. 08 mit geheilter Wunde entlassen.

Makroskopische und mikroskopische Beschreibung des Präparates.

(Vergl. die Abbildungen.)

Den Mittelpunkt des Präparates bildet ein birnförmiger Körper von 43 mm Länge, den glattes Peritoneum von oben her auf der Vorderfläche 27 mm, auf der Rückfläche 25 mm weit überzieht. Die grösste Dicke des Körpers beträgt 18 mm. Seine untere Amputationsfläche zeigt ein querovales Lumen von 6 mm grösstem Durchmesser. Die Configuration des Körpers entspricht völlig der eines Uterus, als der er sich auch mikroskopisch erweist. Die Basis zeigt eine leichte bogenförmige Einziehung und setzt sich nach beiden Seiten in nicht ganz federkieldicke Stränge fort, auf die das Peritoneum derart übergeht, dass die Stränge in dessen oberer Umschlagsfalte verlaufen. Die beiden Peritonealblätter setzen sich dann, ein lockeres Gewebe zwischen sich fassend, nach unten bis zu ihrer Abtragungslinie fort. Die beiden Stränge sind, auch mikroskopisch, die beiden Tuben; die Peritonealduplikatur ist also das ligamentum latum. Die Länge der rechten Tube beträgt 25 mm, von der Stelle an gemessen, wo sich ihr Serosaüberzug von dem der Vorderseite des Uterus in einer kleinen Einziehung deutlich abhebt. Ihr Querschnitt misst an der Amputationsfläche 3 mm im Durchmesser und zeigt ein ganz feines Lumen, das aber eine Sonde nicht eindringen lässt. Die linke Tube ist leicht geschlängelt und misst nach möglichster Streckung 73 mm, von der entsprechenden Stelle ihres Abganges wie rechts gemessen bis an ihr Ende, das sich trichterartig erweitert und einen feinen Fransensaum aufweist. In dem Winkel zwischen den seitlichen Kanten des Uterus und den Tuben wird an der Vorderseite das Peritoneum jederseits

durch einen aus Muskulatur bestehenden Strang etwas vorgewölbt, dessen Verlaufsrichtung den Winkel zwischen Seitenkanten des Uterus und Tuben etwa halbiert. Die beiden Stränge entsprechen den ligamenta rotunda uteri.

Dicht neben der rechten, von Peritoneum unbedeckten Seitenfläche des Uterus verläuft, wurmartig gewunden, ein etwa stricknadeldicker Strang, dessen oberes Ende, sich rasch verjüngend, scharf nach unten umbiegt. Ein Lumen ist weder am oberen noch am unteren Ende zu erkennen, Ihm entsprechend verläuft neben der linken Seitenfläche des Uterus ein gleichstarker, ebenfalls stark gewundener Strang, der bald in das Zellgewebe des ligamentum latum eintritt, sich in diesem makroskopisch bis dicht unter den Abgang der linken Tube verfolgen lässt und sich dann ohne deutliches Ende in dem Zellgewebe verliert. Sein unteres Ende lässt kein Lumen erkennen.

An der Rückseite des ligamentum latum hängt, an einer Peritonealduplikatur befestigt, ein 37 : 23 : 18 mm messender ovaler Körper, dessen hellgrau gefärbte, im übrigen spiegelnd glatte Oberfläche an der freien Convexität einige bläschenförmige Unebenheiten zeigt. Die mediale Kante des Aufhängebandes zieht zur oberen linken Ecke des Uterus, dem ligamentum ovarii proprium entsprechend. Die Lage des Körpers entspricht völlig der des Ovarium, für das er aber zu gross ist. Mit Sicherheit ist er als die eine Geschlechtsdrüse anzusprechen.

Unterhalb des Tubenendes liegt im ligamentum latum ein etwa bohnengrosser, 13 : 8 : 5 mm messender Körper, der das Peritoneum nach vorn von der Fimbrienausbreitung der Tube vorwölbt. Der feine trichterförmige Fransensaum, in den das nicht sondierbare periphere Ende der

linken Tube ausläuft, geht nach unten birnförmig in ein einfaches, ebenfalls leicht ausgefranstes Blättchen über, das als laterale Kante des ligamentum latum hinter dem bohnengrossen Körper vorbeizieht, unterhalb dieses die äussere Begrenzung des Aufhängebandes der Geschlechtsdrüse bildet, auf deren lateralem Pol es mit einigen grösseren Fransen endigt.

Der Uterus zeigt auf einem Längsschnitt ein spaltförmiges Lumen, um das sich, deutlich abgesetzt, eine etwa 1 mm dicke Mucosa und eine etwa 5 mm messende Muscularis gruppieren. Ein Schnitt senkrecht auf die obere Kante zeigt, dass das flache dreieckige Lumen sich jederseits gegen die Tubenecken verjüngt, doch lassen sich die Tuben vom Uteruslumen aus nicht sondieren. Die Schleimhaut lässt eine feine, nach unten aussen gerichtete Fältelung erkennen.

Die Geschlechtsdrüse zeigt auf einem senkrecht auf die freie Circumferenz geführten Schnitte eine schmale, bindegewebige Kapsel, die in die weiche drüsige Grundsubstanz zahlreiche feine Septen schickt, die ein feines Netzwerk bilden. Makroskopisch gleicht der Schnitt völlig einem durch einen normalen Hoden gelegten, nur ist nirgends eine dem Mediastinum testis entsprechende Anhäufung von Stützgewebe zu sehen.

Der kleine, bohnengrosse Körper zeigt auf einem Längsschnitt eine sehr weiche, leicht körnige Schnittfläche und eine ganze dünne Kapsel von Bindegewebe.

Ein Längsschnitt aus der Vorderwand des Uterus in der Nähe des Fundus zeigt die typischen drei Schichten, Mucosa, Muscularis und Serosa, deutlich voneinander ab-

gesetzt. Die Mucosa trägt ein sehr gleichmässig gebautes, einschichtiges Zylinderepithel, auf dem ein Flimmerhaarbesatz nicht mehr nachzuweisen ist. Die tunica propria besteht aus einem sehr zellreichen Bindegewebe mit wenig eingelagerten Leukozyten. Die Drüsenschläuche, die in der tunica propria liegen, sind im Vergleich mit denen einer normalen Uterusschleimhaut sehr spärlich und dringen sehr wenig tief in die tunica propria ein. Gabelungen der Drüsen sind wenig zu sehen, oft ist ihr Lumen zystisch aufgetrieben. Die Muscularis zeigt ein unregelmässiges Flechtwerk von Zügen glatter Muskulatur, die nach ihrer Verlaufsrichtung keine Trennung in einzelne Schichten ermöglichen. Die zahlreichen, dickwandigen Gefässe sind gleichmässig durch die ganze Muskelwand verteilt. Das ziemlich reichlich vorhandene subseröse Bindegewebe und die Serosa zeigen keine Besonderheiten.

Auf einem Querschnitt durch den Uterus dicht oberhalb der Amputationsfläche trägt die Mucosa ein Zylinderepithel, das deutlich höher ist als das der oberen Partien; ferner sieht man ziemlich spärliche Drüsen und eine fast ausschliesslich in Längszügen angeordnete Muskulatur. Mikroskopisch lässt sich also der Uterus in Corpus und Cervix differenzieren.

Ein Querschnitt der linken Tube, 3 cm vom Uterus entfernt, zeigt ein feines sternförmiges Lumen; doch ist die Faltung der begrenzenden Schleimhaut viel weniger stark ausgeprägt als in einer normalen Tube. Die Mucosa trägt ein sehr hohes einreihiges Zylinderepithel, das keinen Flimmerbesatz aufweist, der wohl verloren gegangen ist, und eine zellreiche tunica propria. Die Muscularis besteht aus einer stärkeren zentralen Ring- und einer schwächeren

peripheren Längsmuskelschicht, zwischen denen zahlreiche starkwandige Gefässe verlaufen.

Ein Querschnitt durch den neben der rechten Uteruskante verlaufenden Strang zeigt ein ganz feines zackiges Lumen, das begrenzt wird von einer Mucosa, die auf einer gering entwickelten, nicht sehr zellreichen tunica propria ein zweireihiges Epithel trägt, das aus einer basalen Lage kubischer Zellen und einer dieser aufsitzenden Lage sehr hoher Zylinderzellen besteht, die in das Lumen kurze ungefärbte Fortsätze entsenden, die als Reste eines Haarbesatzes gedeutet werden müssen. Um die Mucosa gruppiert sich eine Muscularis, an der sich deutlich eine innere und äussere Längs- und eine mittlere Ringlage unterscheiden lassen. Das mikroskopische Bild dieses Stranges entspricht völlig dem eines Vas deferens. Das gleiche Bild gibt ein Querschnitt des entsprechenden linken Stranges.

Die Keimdrüse erweist sich bei der mikroskopischen Untersuchung als Hoden, der aber keine Anzeichen von Funktion erkennen lässt. Die gut entwickelte Albuginea trägt an einigen Stellen der Oberfläche noch die Reste des peritonealen Endothels. In das straffe Bindegewebe der Albuginea sind einzelne Hodenkanälchen eingesprengt, die keinen Zusammenhang mit dem Gros des spezifischen Gewebes aufweisen, ihm aber in ihrem Aufbau völlig gleichen. Das interstitielle Gewebe ist ziemlich spärlich entwickelt und verdichtet sich nirgends zu einem Mediastinum testis. Es besteht aus einem zellreichen Gewebe, das zahlreiche epitheloide, nicht pigmentierte Zwischenzellen mit grossen hellen Kernen aufweist und nur wenige Gefässe führt. Die Hodenkanälchen werden umschlossen von einer ringförmigen schmalen Lage spindelförmiger Bindegewebs-

zellen. Das Epithel der Kanälchen ist spärlich und äusserst unregelmässig angeordnet. Meist sind die Kanälchen nur mit einer einfachen Lage von Epithelzellen mit grossen, ovalen Kernen und deutlichen Kernkörperchen ausgestattet. Die Grösse der Zellen wechselt ausserordentlich; oft sind sie blasig aufgetrieben und weisen dann meist Defekte (Vakuolen) im Zelleib auf. Der basalen Lage sitzen meist noch einzelne Zellen auf, die in der Regel pathologische Formen, blasige Auftreibungen oder spitze Verzerrungen und intensiv gefärbte Kerne mit verwischten Strukturen aufweisen. Diese zweite Zellage geht ohne Grenze in ein unregelmässiges Netzwerk über, das das Lumen der Kanälchen ausfüllt und in dem stellenweise noch Kerntrümmer zu erkennen sind. Das Lumen erscheint also von Resten zu Grunde gegangener Zellen ausgefüllt. Von Spermatozoen und Spermatogenese ist nirgends etwas zu sehen.

Der bohnengrosse Körper im ligamentum latum erweist sich bei der mikroskopischen Untersuchung als Nebenhoden. Die zahlreichen ziemlich weiten, oft seitlich ausgestülpten Querschnitte der Kanälchen werden zusammengefasst von einem sehr lockeren Bindegewebe, das wenig Gefässe führt. Die Kanälchen werden ausgekleidet von einem meist einschichtigen, stellenweise mehrschichtigen, hohen Zylinderepithel, das fast überall einen deutlichen langen Haarbesatz erkennen lässt. Jedes Kanälchen ist von einer zarten Ringmuskellage umschlossen. Anzeichen einer sekretorischen Tätigkeit der Epithelzellen sind nicht zu finden. Eine Anzahl der Kanälchen ist von einer körnigen, ungefärbten Masse erfüllt, doch sind nirgends Spermatozoen im Lumen zu sehen.

Um den Zusammenhang der einzelnen Gebilde untereinander genauer studieren zu können, wurde das Präparat

in Serienschnitte mit der Schnittrichtung senkrecht zum Verlauf der Tube zerlegt, die folgendes ergaben:

Es lässt sich eine Verbindung zwischen dem Hoden und dem Strang neben der Uteruskante, dessen mikroskopisches Bild dem des Vas deferens entspricht, nachweisen derart, dass ein System von Kanälchen mit der Struktur der Nebenhodenkanälchen vom lateralen Hodenpol in der freien Kante des ligamentum latum gewunden nach oben und vorn verläuft, um sich in dem makroskopisch sichtbaren Nebenhoden aufzuknäueln. Diesen verlässt an dem dem Ostium abdominale tubae zugekehrten Ende ein System von Kanälen, deren Epithel anfangs Uebergänge von dem des Nebenhodens zu dem des Samenstrangs zeigt, sehr bald aber völlig dem des Samenstrangs mit der kubischen Basallage und der aufsitzenden hohen Zylinderlage mit Haarbesatz entspricht. Jedes Kanälchen ist von einer deutlichen Ringmuskellage umschlossen. Die dicht zusammenliegenden Querschnitte dieser Kanälchen, etwa 10—15 an der Zahl, lassen sich, dicht unter der Tube liegend und ihrem Verlaufe folgend, bis in die unmittelbare Nähe der seitlichen Uteruskante verfolgen. Im Anfange ihres Verlaufes überkreuzen sie die Verbindungsgänge zwischen Hoden und Nebenhoden. Unter der Einmündungsstelle der Tube in den Uterus biegen sie scharf nach unten um, nehmen dabei rasch an Zahl ab, an Durchmesser zu, wobei das Lumen Ausbuchtungen bekommt und zu der Ringmuskellage eine innere und äussere Längslage tritt, und gehen schliesslich in den stricknadeldicken Strang über. In die Muskelwand des Uterus abgesprengte Kanälchen waren nicht nachzuweisen. Unter der Tube verläuft also, vielfach gewunden, der ductus epididymidis, der an der Uteruskante in das Vas deferens übergeht.

Der Hoden ist rings eingeschlossen von der tunica albuginea, die sich an der Ansatzstelle der den Hoden tragenden Peritonealduplikatur etwas verdickt und von hier aus einige bindegewebige Stränge in das Parenchym schickt. Das Stützgewebe erreicht aber nirgends auch nur annähernd Anordnung undMächtigkeit des Mediastinum testis. In den Septen und dem innerhalb des Aufhängebandes gelegenen Teil der Albuginea verlaufen, nach dem Fimbrienende der Tube zu an Zahl zunehmend, vielfach gewundene Kanälchen, mit einem kubischen nicht flimmernden Epithel ausgekleidet, die dem Rete testis entsprechen und am lateralen Pol des Hodens in die schon erwähnten, im freien Rande des ligamentum latum verlaufenden ductuli efferentes übergehen, die die Verbindung zum Nebenhoden herstellen. Die Gefässe treten von der Tubenecke des Uterus durch das dem ligamentum ovarii proprium entsprechende Band, begleitet von Zügen glatter Muskulatur, zum medialen Pol des Hodens, um sich, im Aufhängeband nach aussen ziehend, allmählich zu verästeln.

Das äussere Ende der Tube zeigt eine vielfach gefaltete Fimbrienausbreitung, die sich kontinuierlich bis auf den lateralen Hodenpol verfolgen lässt. Flimmerhaare sind nirgends mehr zu sehen. Die Faltung der Schleimhaut nimmt nach innen zu sehr rasch ab; zirka 1 cm vom Fimbrienende entfernt ist das Lumen etwa H - förmig und behält diese Gestalt bis zur Einmündung in den Uterus bei. Die Schleimhaut geht allmählich in die des Uterus über. Die Muskelwand ist in den äusseren Partien nur spärlich entwickelt; es überwiegen zirkuläre Züge. Eine deutliche Scheidung in innere Ring- und äussere Längslage, zwischen denen Gefässe verlaufen, findet sich erst im me-

dialen Drittel. Dicht vor der Einmündung in den Uterus tritt auch eine innere Längslage auf.

Die zahlreichen, starkwandigen Gefässe ziehen an der Seitenkante des Uterus stark geschlängelt empor. Ein Teil tritt in den Uterus ein; der Rest teilt sich unter der Tubenecke, um teils zum Hoden, teils mit der Tube nach aussen zu ziehen.

Im ligamentum latum finden sich ausser lockerem Bindegewebe Züge glatter Muskulatur. Zystische Bildungen, wie sie wiederholt gefunden und als Morgagnische Hydatide erklärt worden sind, waren auch mikroskopisch nicht nachzuweisen.

Dass unter den verschiedenen Arten der Zwitterbildung der Pseudohermaphroditismus masculinus internus sehr häufig ist, beweist das grosse Sammelwerk von v. Neugebauer (*Hermaphroditismus beim Menschen, Leipzig* 08), das 97 Fälle dieser Art enthält, deren nochmalige Zusammenstellung sich damit erübrigt. Interessant ist, wie schon in der Einleitung erwähnt, dass die Kenntnis fast aller neueren Fälle dieser Art der Operation des Leistenbruchs zu verdanken ist. Die folgende Zusammenstellung, die sich auf dem beschriebenen analoge Fälle beschränkt, folgt da, wo die Originalarbeit nicht zu bekommen war, der Darstellung v. Neugebauers.

Wohl der älteste beschriebene Fall dieser Art wurde an der Billroth'schen Klinik beobachtet und ist von Klotz im *Archiv für klinische Chirurgie XXIV* (1880) *p.* 454 veröffentlicht.

Bei einem jungen Mann mit Hypospadiasis peniscrotalis und einem rechtsseitigen Leistenbruch wurde die

Herniotomie gemacht, da ein im Bruchsack liegenderTumor für ein Neoplasma des Hodens gehalten wurde. Eine cystische Bildung mit einem Stiel in die Bauchhöhle wurde exstirpiert, es trat der Tod durch Verblutung infolge Abreissens einer Ligatur ein. Die Sektion ergab, dass das amputierte Gebilde ein uterus unicornis und ein aus der Keimdrüse hervorgegangener cystischer Tumor war. Links lagen Hoden und Nebenhoden normal im Scrotum. Die Prostata fehlte; der Uterus setzte sich in einen der Vagina entsprechenden Hohlstrang fort, der mit dem linken Vas deferens zusammen in die pars prostatica urethrae mündete. Die Natur der Keimdrüse, aus der der Tumor hervorgegangen war, war mikroskopisch nicht mehr mit Sicherheit zu bestimmen.

Ein zweiter Fall ist von Böckel veröffentlicht. (*Semaine médicale* 1892, *Vol. XII, p.* 146.)

(Cit. nach v. Neugebauer).)

Bei einem Manne fand sich bei der Herniotomie im Bruchsack ein uterus bicornis mit Tuben, sowie Hoden, Nebenhoden mit Vas deferens, die ins ligamentum latum gelagert waren.

Ein dritter Fall ist von Gruner beschrieben. (*Giornale della Reale Academia di Torino* 1897, *LX p.* 257—286.)

(Cit. nach v. Neugebauer.)

Bei einem Manne mit linksseitigem Leistenbruch und rechtsseitigem Cryptorchismus fand sich bei der Herniotomie im Bruchsack ein Tumor, der durch einen Stiel mit einem Gebilde in der Bauchhöhle zusammenhing. Durch Eröffnung derselben wurde dieser Stiel als Tube erkannt, die zum Uterus führte, der auf der fossa iliaca lag. Unter der Tube verlief das Vas deferens. Uterus mit Tube und

Tumor wurden exstirpiert. Der Tumor war nach Giacomini ein Hodenteratom.

Ein vierter Fall ist beschrieben von Siegenbeck van Heulekom (*Zieglers Beiträge zur pathologischen Anatomie* 1898 *Vol. XXIII, Heft I,* 144—160.)

Bei einem Manne mit rechtsseitigem Cryptorchismus und linksseitigem Leistenbruch fand sich bei der Operation im Bruchsack ein uterus bicornis, dessen linkes Horn durch die Tube mit dem linken Hoden in Verbindung stand. Mit dem rechten Horn hingen durch die Tube rechter Hoden und Nebenhoden zusammen, die in der Bauchhöhle lagen, sich aber leicht vorziehen liessen. Der Uterus hatte einen Stiel, der durch den Leistenkanal ins kleine Becken führte. Das Lumen dieses Stiels liess sich nach der Durchschneidung bis zur pars prostatica urethrae sondieren. Die Prostata war nicht zu fühlen. Amputation des Uterus mit der rechten Tube und der anhängenden rechten Keimdrüse.

Ein fünfter Fall ist mitgeteilt von Filippini (*Il Morgagni, Dezember* 1900).

(Cit. nach n. Neugebauer.)

Bei einem verheirateten kinderlosen Manne wurde ein im 18. Jahre entstandener doppelseitiger Leistenbruch operiert. Rechts fand sich ein Uterus, zwei je 3 cm lange Tuben und ein atrophischer Hoden, links ein gut entwickelter Hoden.

Ein sechster Fall ist mitgeteilt von Derveau, referiert im *Zentralblatt für Chirurgie* 1901, *XXVIII, pag.* 952.

Bei der Operation eines angeborenen Leistenbruchs bei einem Manne mit sechs Kindern fand sich im Bruchsack ein Uterus mit Tuben; in den ligamenta lata lag je ein normaler Hoden. Am Uterus sass ein scheidenartiger Stiel, der wahrscheinlich zur Harnröhre führte.

Ein siebenter Fall ist beschrieben von Lombardi (*La presse médicale* 1905, *No.* 53, *p.* 417.)

(Cit. nach v. Neugebauer)

Herniotomie bei beiderseitigem Leistenbruch eines Mannes. Links fand sich Uterus, linke Tube, linker Hoden, Nebenhoden und Vas deferens, und das zentrale Ende der rechten Tube. Rechts der atrophische rechte Hoden.

Ein achter Fall ist veröffentlicht von Webster (*Surgery, Gynecology and Obstetrics, Okt.* 1906.)

(Cit. nach v. Neugebauer.)

Bei einem verheirateten Manne mit Kindern fand sich bei der Herniotomie ein Uterus mit einer Tube und einem Hoden.

Ein neunter Fall stammt von Marangoni. (*Gazz. degli Ospedali e Cliniche* 1907, *No.* 63.)

(Cit. nach v. Neugebauer.)

Die Herniotomie ergab bei einem 15monatlichen Knaben als Bruchinhalt einen Uterus mit zwei Tuben, die wohlausgebildete Fimbrien hatten, sowie zwei Hoden, die an Stelle der Ovarien lagen, mit Nebenhoden und Vasa deferentia.

10. Anzuschliessen ist noch ein Fall, bei dem die Herniotomie zwar nicht den Uterus, aber die Tube des Scheinzwitters aufdeckte, während die volle Aufklärung erst die Sektion brachte.

Schmorl beschreibt (*Virchows Archiv, Bd.* 113, 1888, *S.* 229—244) den Obduktionsbefund eines jungen Mannes, bei dem Thiersch die Herniotomie vollzogen hatte; er hatte ein gestieltes Gebilde im Bruchsack, das er für einen Hoden hielt, abgetragen, Tod durch Peritonitis. Das abgetragene Gebilde war das periphere Ende der linken Tube mit zwei

Cysten. Der Uterus lag an normaler Stelle, die Vagina mündete am utriculus masculinus prostatae. Das freie Ende der rechten Tube lag im rechten Leistenkanal; in der rechten Scrotalhälfte fand sich der atrophische rechte Hoden ohne Nebenhoden und das Vas deferens.

Die gleichen anatomischen Verhältnisse der inneren Genitalien hat die Herniotomie auch bei Individuen mit völlig weiblichem Habitus aufgedeckt. Bei diesen bis zum Eingriff stets für Weiber gehaltenen Individuen deckte also die Operation erst das wahre Geschlecht auf, indem sie ihre Zugehörigkeit zum Pseudo-Hermaphroditismus masculinus completus nachwies.

11. Einen solchen Fall beschreibt Pozzi. (*Annales des muladies des organes génito-urinaires. Janvier* 1897, *Nr.* 1, *p.* 62—74.)

(Cit. nach v. Neugebauer.)

Bei einem Individuum von völlig weiblichem Aussehen, weiblichen äusseren Genitalien und weiblichem Empfinden mit einem doppelseitigen Leistenbruch fand sich bei der Operation im rechten Bruchsack der rechte Hoden neben einer Cyste, im linken Bruchsack der linke Hoden neben einer Cyste und ihm angelagert das linke Uterushorn. Tuben und Nebenhoden waren nicht zu finden.

12. Ein ähnlicher Fall ist von Rydygier veröffentlicht. Referat: *Czasopismo lekarskie* 1903, *No.* 10.

(Cit. nach v Neugebauer.)

Die Operation des Leistenbruchs einer Frau, die nie die Menstruation gehabt hat und nie schwanger gewesen ist, ergibt als Bruchinhalt einen Uterus infantilis, atrophischen rechten Hoden und Samenstrang.

13. Endlich ist noch ein Fall dieser Art veröffentlicht von Schultze-Vellinghausen (*Zentralblatt für Gynäkologie* 1898 *No.* 51 *p.* 1377.)

Bei einem äusserlich völlig weiblichen Individuum, das aber nie menstruiert war, vollzog Saenger die Herniotomie wegen eines linksseitigen irreponiblen Leistenbruchs. Als Bruchinhalt fand sich ein Uterus ohne Lumen, die rechte Tube, unter ihr eine Cyste im ligamentum latum, zwischen dieser Cyste und dem Uterus ein Hoden.

Der vorliegende Fall von Zwitterbildung ist nach der alten Klebs'schen Einteilung (*Klebs, Pathologische Anatomie*, S. 737 usf.) zu rechnen zum Pseudohermaphroditismus masculinus internus, das heisst, es finden sich bei einem Individuum mit Hoden und den völlig entwickelten Abkömmlingen der Wolff'schen Gänge bei männlichen äusseren Genitalien auch noch die Derivate der Müller'schen Fäden in völliger Ausbildung vor. Dass der Uterus von der Amputationsstelle aus sich als Strang durch den Leistenkanal bis zu seiner Einmündungsstelle in die Harnröhre am Utriculus masculinus prostatae, dem normalerweise beim Manne persistierenden caudalen Ende der Müller'schen Gänge, fortgesetzt hat, ist nach Analogie der bisher beobachteten Fälle mit Sicherheit anzunehmen. Es ist kein Fall bekannt und das Vorkommen eines solchen ganz unwahrscheinlich, dass bei so weitgehender Entwicklung des kranialen Teiles der Müller'schen Gänge der caudale völlig fehlen sollte.

Bemerkenswert ist, dass beide Gangsysteme, das Wolff'sche und das Müller'sche, fast bis zu physiologischer Voll-

kommenheit ausgebildet, völlig getrennt nebeneinander verlaufen. In der Mehrzahl der beobachteten Fälle war das eine von beiden oder beide mehr oder weniger rudimentär. So verlor sich oft das periphere Ende der Tube im Nebenhoden oder endete in einer Cyste, oder der Nebenhoden war nicht aufzufinden und war durch eine Cyste ersetzt. Der Uterus war oft nur ein flaches Blatt, mehrmals ohne Lumen und Drüsen. Oft trat das Vas deferens in die Muskulatur des Uterus ein, analog drüsigen Gebilden, die sich in der Uterusmuskulatur, besonders der Cervix, finden und Reste des Wolff'schen Ganges sind.

Irgend eine Erklärung, aus welchen Gründen ein derartiges Nebeneinanderbestehen des Wolff'schen und des Müller'schen Ganges vorkommt, wissen wir nicht. Warum bei jedem Geschlecht normalerweise der eine Gang zur Ausbildung gelangt, der andere sich bis auf Reste rückbildet, die an der Grenze der Missbildung stehen, entzieht sich noch unserer Erklärung. Eine Einwirkung der Keimdrüse im Sinne eines fördernden Einflusses auf den einen, eines hemmenden auf den andern Gang ist nach dem häufigen Befund von Persistenz normalerweise rückgebildeter Abschnitte nicht anzunehmen. Hegar bestreitet jeden Einfluss der Keimdrüse auf die Ausbildung der primären wie der sekundären Geschlechtscharaktere während der embryonalen Entwicklung.

Auch mechanische Erklärungsversuche, wie der von Ströbe (*Ziegler's Beiträge zur pathologischen Anatomie*, 1897, *Bd. XXII*), der auf Grund eines Falles, in dem er die makroskopisch am Nebenhoden endigende Tube mikroskopisch durch den Nebenhoden bis zu einer Morgagni'schen Hydatide verfolgen konnte, eine Hemmung der

Entwicklung des Wolff'schen Ganges durch Druck des Müller'schen Ganges auf die sich entwickelnden Nebenhodenkanälchen annimmt, haben nicht viel Wahrscheinlichkeit für sich.

Gehäuftes Vorkommen von Zwitterbildungen in einer Familie, wie es wiederholt beobachtet wurde, ist in diesem Falle nicht nachzuweisen.

Das Lageverhältnis von Hoden und Uterus zueinander ist bedingt durch das Verhältnis der Kräfte, die einerseits den Hoden in der Nähe des Uterus halten, anderseits seinen Descensus ins Scrotum bewirken. Wenn auch entwicklungsgeschichtlich das Gubernaculum Hunteri beim Manne dem ligamentum rotundum uteri + ligamentum ovarii proprium beim Weibe entspricht, muss man doch annehmen, dass beim Pseudohermaphroditismus masculinus internus beide Bandapparate nebeneinander zur Entwicklung kommen können, wenn man die verschiedenen beobachteten Lagerungsmöglichkeiten erklären will. Das ligamentum ovarii proprium, das z. B. im vorliegenden Falle stark ausgebildet ist, hält den Hoden in der Nähe des Uterus, verhindert also sein Hinabsteigen ins Scrotum. Das Gubernaculum Hunteri hat durch seine Aktionsrichtung die Tendenz, den Hoden vom Uterus zu entfernen. Ueberwiegen die ligamenta ovarii propria oder sind sie allein ausgebildet, so findet sich beiderseitiger Cryptorchismus, die wohl am häufigsten beobachtete Möglichkeit.

Die anderen noch beobachteten Lagerungsmöglichkeiten, nämlich Verlagerung des Uterus mit einem oder beiden Hoden vor den Leistenkanal und Zurückbleiben des Uterus in abdomine mit Lagerung einer oder beider Keimdrüsen mit oder ohne die peripheren Abschnitte der

Tuben vor den Leistenkanal lässt sich auf zwei Wegen erklären. Einmal durch sekundären Vorfall der Teile in den vorgebildeten Processus vaginalis peritonei, also als eine echte Hernie. Zweitens liegt die Möglichkeit vor, dass der mit Hilfe des Gubernaculum Hunteri descendierende Hoden den mit ihm durch das ligamentum ovarii proprium fest verbundenen Uterus in den processus vaginalis peritonei nachzieht oder ihn wegen Agenesie oder Hypoplasie des ligamentum ovarii proprium in abdomine zurücklässt. Es kann sogar, wie der Fall von Pozzi lehrt, ein Uterushorn nachgezogen werden, das andere in abdomine bleiben. Es spielt also auch eine Rolle, ob die in der Nähe des Uterus festgehaltenen Hoden durch gute Ausbildung dieses Organes nahe beieinander gehalten werden, oder sich voneinander entfernen können, wenn durch weiter kaudalwärts erfolgte Vereinigung der Müller'schen Fäden ein stark ausgebildeter Uterus bicornis oder gar duplex zustande kommt. Nach Ansicht Siegenbecks van Heulekom sind nur zwei Lagerungsmöglichkeiten vorhanden: Da beide Hoden durch ein kurzes muskulöses Organ miteinander verbunden sind, müsse Cryptorchismus bilateralis oder Hernia inguinalis uteri congenita mit Cryptorchismus unilateralis eintreten. Die vorliegenden Fälle lehren aber, dass es noch mehr Möglichkeiten gibt.

Es erscheint wahrscheinlich, dass in der Mehrzahl der Fälle die Verlagerung eines mehr oder weniger grossen Teils der inneren Genitalien auf Rechnung des Descensus testiculi zu setzen ist. Einmal spricht das Zahlenverhältnis dafür. Die Hernia inguinalis uteri ist beim männlichen Scheinzwitter viel häufiger als beim Weibe, und für den Vorfall des immer hypoplastischen kleinen Organes, das ge-

wöhnlich tief im kleinen Becken liegt, ist keine Ursache aufzufinden. Ferner muss beim sekundären Vorfall der Uterus samt Stiel von Peritoneum bekleidet im Bruchsack liegen. Im vorliegenden, wie in mehreren anderen Fällen wölbte aber der Uterus nur vom Stiel, der extraperitoneal verlief, aus das Peritoneum des Bruchsacks mesenteriumartig vor, was für eine primäre Lagerung ins Scrotum spricht. Auch in den Fällen, wo nur der Hoden, meist mit dem peripheren Tubenende, mehr oder weniger tief im Scrotum lag, ist ein mehr oder weniger gehinderter descensus testiculi viel wahrscheinlicher als ein sekundärer Vorfall der mangelhaft befestigten Geschlechtsdrüse. Wodurch der Descensus nur der einen Keimdrüse begünstigt wird, während die andere in der Bauchhöhle bleibt oder sogar in die falsche Scrotalhälfte verlagert wird, ist wohl kaum zu erklären.

Der Bruch ist also bei diesen Fällen von Hermaphroditismus als congenitaler aufzufassen. Der mangelhafte descensus testiculi oder die Verlagerung eines so voluminösen Organes wie des Uterus mit Adnexen in den Processus vaginalis peritonei hat dessen Offenbleiben veranlasst.

Der Patient des vorliegenden Falles war nach der Operation ganz sicher zeugungsunfähig, da auch aus dem Vas deferens der zurückgelassenen Keimdrüse ein Teil entfernt ist. In dem nach der Operation durch Massage gewonnenen Prostatasekret waren Spermatozoen nicht nachzuweisen. Der bei der Operation entfernte Hoden zeigte keine Spur von Spermatogenese, obwohl die abführenden Samenwege, sogar Prostata und Samenblasen vorhanden waren. Da der Hoden normale Grösse hatte, ist keine Hypoplasie, sondern eine einfache Atrophie anzunehmen,

die allein schon durch die Verlagerung bedingt ist, analog der Hodenatrophie bei Leistenhoden und Cryptorchismus.

Ueber Natur und Funktion der zurückgelassenen Keimdrüse ist leider eine positive Aussage nicht möglich. Dass sie ein Hoden ist, ist mit Sicherheit anzunehmen. Einmal ist ein gut ausgebildetes Vas deferens vorhanden; dann ist das Vorkommen des Hermaphroditismus lateralis, Ovarium einerseits, Hoden anderseits, beim Menschen nicht beobachtet und nicht wahrscheinlich.

Die Möglichkeit, dass der Patient vor der Operation zeugungsfähig war, ist nicht völlig abzuweisen. Dass der zurückgelassene Hoden dieselbe Ausbildung der Ausführungsgänge gehabt hat wie der exstirpierte, ist anzunehmen. Da er an normaler Stelle lag, ist eine Spermatogenese durchaus möglich; haben doch verschiedene Scheinzwitter dieser Art Kinder gehabt und Hoden, an denen die mikroskopische Untersuchung Spermatogenese nachweisen konnte. Wenn also diese Möglichkeit auch vorliegt, ist doch die Wahrscheinlichkeit grösser, dass die Keimdrüse bei einer so weitgehenden Missbildung der inneren Genitalien ihre volle Ausbildung nicht erreicht hat.

Wie schon erwähnt, waren die sekundären Geschlechtscharaktere des Patienten durchaus männlich. Von molimina menstrualia, wie sie von einigen männlichen Scheinzwittern mit Uterus angegeben wurden, war nichts zu eruieren. Derartige Angaben stammen vielfach von fälschlich als Mädchen erzogenen Hypospaden, deren Aussagen wohl durch die weibliche Erziehung und Suggestion beeinflusst waren.

Der Chirurg wird viel zur weiteren Klärung der vielen Fragen des Hermaphroditismus beitragen können, wenn

er, durch einen abnormen Befund an den Genitalien, und sei es nur ein einseitiger Cryptorchismus, aufmerksam gemacht, an die Möglichkeit eines Hermaphroditismus denkt und die Operation, meist wird es sich um die Operation des Leistenbruchs handeln, zu einer verständnisvollen Autopsie in vivo benutzt. Wenn die Missbildung rechtzeitig erkannt wird, werden sich auch manche unnötige Kastrierungen und unbeabsichtigte Verletzungen anderer Teile des inneren Genitale vermeiden lassen.

Zum Schluss gestatte ich mir, Herrn Geh. Hofrat Prof. Dr. Narath für die gütige Ueberlassung des Materials meinen verbindlichsten Dank zu sagen.

Vorderansicht.

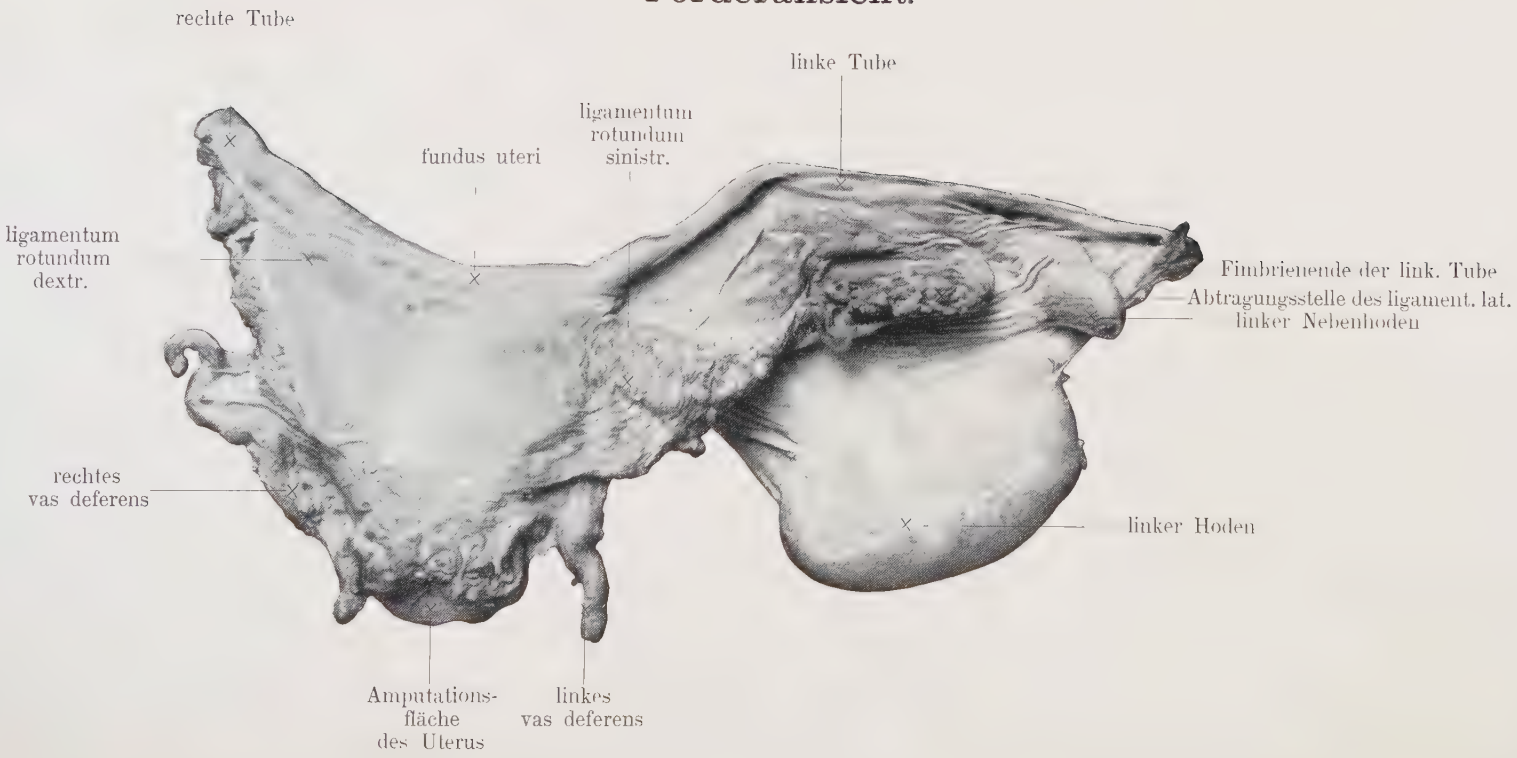

Rückansicht.

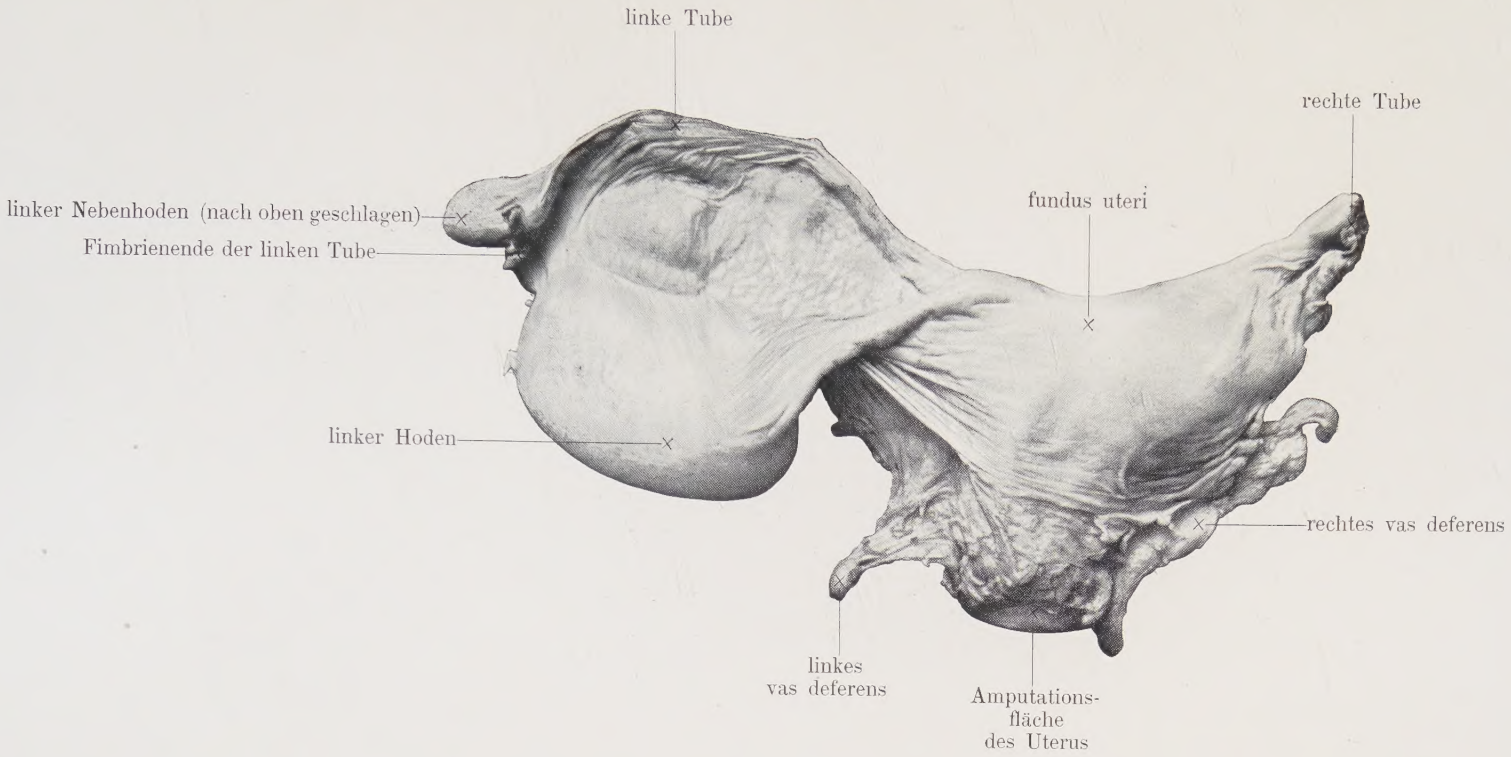

Lebenslauf.

Am 18. September 1884 wurde ich, Lorenz Paul Friedrich Rabe, evangelischer Konfession, geboren als Sohn des Kaufmanns Max Rabe zu Magdeburg. Meine Schulbildung erhielt ich auf dem dortigen König Wilhelm-Gymnasium, das ich Ostern 1903 mit dem Zeugnis der Reife verliess. Ich studierte Medizin an den Universitäten Tübingen, Berlin, Kiel und Heidelberg. Die ärztliche Vorprüfung bestand ich am 3. August 1905 in Tübingen, das medizinische Staatsexamen beendete ich am 12. Juni 1908 in Heidelberg. Als Medizinalpraktikant war ich tätig an der chirurgischen Klinik in Heidelberg, an der inneren Abteilung der städtischen Krankenanstalt Magdeburg-Sudenburg und an der pathologisch-anatomischen Anstalt der Stadt Magdeburg.